Aus dem Senckenbergischen Pathologischen Institut
der Johann-Wolfgang-Goethe-Universität zu Frankfurt a. M.
(Direktor: Prof. Dr. B. Fischer-Wasels.)

Über das
Cerebroma colli cysticum,
ein einseitig entwickeltes Teratom.

Inaugural-Dissertation

zur

Erlangung der Doktorwürde

in der gesamten Medizin

der

Hohen Medizinischen Fakultät

der Johann Wolfgang Goethe-Universität

zu Frankfurt a. M.

Vorgelegt von

Walter Staufenberg, Frankfurt a. M.

R. UNIV.
BIBLIOTHEEK
LEIDEN

Sonderabdruck aus der „Frankfurter Zeitschrift für Pathologie".
53. Band. 1939.
Verlag von J. F. Bergmann in München.

Aus dem Senckenbergischen Pathologischen Institut der Johann-Wolfgang-Goethe-Universität zu Frankfurt a. M. (Direktor: Prof. Dr. B. Fischer-Wasels.)

Über das Cerebroma colli cysticum, ein einseitig entwickeltes Teratom.

Von

Walter Staufenberg, Frankfurt a. M.

Im Halsbereich kennen wir an häufigeren Tumoren neben den malignen Geschwülsten der Parotis und der Thyreoidea, auch der Thymus, die benignen Geschwülste der Parotis, die Abkömmlinge der Kiemenfurchen und -taschen, von *Virchow* als „fissurale" Geschwülste bezeichnet, und die Abkömmlinge des Ductus thyreoglossus. Die branchiogenen Tumoren treten sowohl solid, fibrös oder fibrolipomatös mit Knorpel- oder Knochenpartien, wie auch cystisch mit bindegewebiger Kapsel auf. Diese letzteren sind ausgekleidet entweder von Plattenepithelien mit Papillarkörperbildungen, Talk- und Schweissdrüsen, oder auch von Zylinder- und Flimmerepithel. Wesentlich seltener aber entwicklungsgeschichtlich weit interessanter sind in dieser Körperregion teratoide Gebilde und echte Teratome.

Hinzuzufügen sind ferner die Nervengeschwülste, deren Ausgang teils von peripheren Rückenmarksnerven und teils vom sympathischen Nervensystem nehmen.

Auf zwei Geschwulstarten, die Teratome und die Nervengeschwülste muss ich später genauer eingehen. Sie stehen beide in einem inneren Zusammenhange zu unserem Tumor.

Dieser wurde am 11. Januar 1936 von Herrn Professor *Haas* (Offenbach a. M.) aus der Halsregion exstirpiert und Herrn Professor *Fischer-Wasels* (Frankfurt a. M.) zur pathologischen Untersuchung übersandt. Wegen der Seltenheit des Tumors stellte Herr Professor *Fischer-Wasels* uns das Präparat zur genauen histologischen Bearbeitung zur Verfügung.

Um die Notwendigkeit der späteren Fragestellung deutlich zu machen, müssen wir zunächst die klinischen Daten und den histologischen Befund bringen.

Anamnese, Befund und Verlauf stammen aus dem Krankenblatt der chirurgischen Abteilung des Stadtkrankenhauses Offenbach a. M.

Anamnese: Kind Rudi Z. wurde nach normalem Schwangerschaftsverlauf als zweites Kind seiner Eltern am 27. Juni 1935 geboren. Die Geburt erfolgte zur rechten Zeit und verlief glatt.

Beide Eltern sind vollkommen gesund.

Gleich nach der Geburt wurde am Halse eine gegen die Unterlage gut verschiebliche Geschwulst bemerkt, die von den Eltern als etwa walnussgross beschrieben wurde. Das Kind trinkt störungsfrei an der Mutterbrust und gedeiht dabei gut. Die Eltern, die das Kind besonders aufmerksam beobachteten, bemerkten, dass die Geschwulst an der rechten Halsseite langsam aber stetig zunahm. Sie meinten, das

Wachstum habe dem übrigen Körperwachstum entsprochen. Obwohl noch keinerlei Stridorsymptome vorhanden waren, wurde auf Wunsch des Hausarztes, der Verdacht auf eine Geschwulst der Thyreoidea hatte, eine Röntgenaufnahme gemacht, die folgenden Befund ergab:

„2. August 1935: Die Röntgenuntersuchung des Halses und der Brust zeigt eine normale Verschattung von Herz und Thymus. Der Wirbelkanal ist überall noch offen. An den Wirbeln selbst sind verdächtige Veränderungen nicht zu erkennen. Die Trachea ist, soweit sie erkennbar ist, überall unverändert, frei und nicht verlagert.

Der Ausgangspunkt des Tumors, der auch auf dem Bilde sichtbar ist, kann röntgenologisch nicht geklärt werden. Da die Thymus nicht verbreitert ist, ist ein Status lymphaticus nicht anzunehmen und da die Trachea normale Verhältnisse zeigt, ist auch eine Struma unwahrscheinlich. Kiemengangscyste?"

Es wird zunächst nichts unternommen.

Dezember 1935 traten erstmalig stridorartige Beschwerden auf, zunächst nur vorübergehend, später anhaltend. Am 9. Januar 1936 erfolgte die Aufnahme in das Stadtkrankenhaus zu Offenbach a. M.

Die wesentlichsten Teile des klinischen Befundes lauten: 6½ Monate altes männliches Kind von entsprechender Grösse in gutem Ernährungszustand. Haut und sichtbare Schleimhäute sind gut durchblutet. Geringe Cyanose des Kopfes, starker inspiratorischer Stridor. Keine Exantheme.

Kopf: Pupillen sind gleich weit und rund, sie reagieren auf Licht und Konvergenz prompt und ausgiebig. Nasenflügelatmen. Mundhöhle o. B.

Hals: Vor der unteren Hälfte des rechten Sternocleidomastoideus, direkt unter der Haut, findet sich ein gänseeigrosser fluktuierender Tumor. Verwachsungen mit der Haut oder der Unterlage bestehen nicht. Die Halsmuskulatur tritt bei der Atmung stark hervor.

Thorax: Forcierte und beschleunigte Atmung, sichtbare Intercostalbewegungen, symmetrische Atemexkursionen. Herz und Lunge o. B.

Abdomen, Extremitäten und *ZNS.*: o. B.

Verlauf:

Operation: Am 11. Januar 1936 exstirpierte der Chefarzt, Herr Professor *Haas*, die Geschwulst in Lokalanaesthesie.

An der Geschwulst selbst werden vier grössere Gefässe unterbunden. Es gelingt, die Geschwulst, die jetzt einwandfrei als Cyste erkannt wird, zu erhalten. Festere Verbindungen oder Adhäsionen mit dem Gefässnervenbündel bestehen nicht. Im besonderen bestehen keine sichtbaren strang- oder stielartigen Verbindungen mit anderen Organen. Verschluss der Wunde durch Naht.

Die chirurgische Klinik sandte das gewonnene Präparat, mit der klinischen Diagnose: Strumacyste, zwecks mikroskopischer Untersuchung an das pathologische Institut Frankfurt a. M.

Der histologische Untersuchungsbefund von Herrn Professor *B. Fischer-Wasels* lautet (Präp. Nr. E 119/36):

„Die mikroskopische Untersuchung ergibt, dass die übersandte Cystenwand überhaupt kein Schilddrüsengewebe enthält, sondern durchweg aus Gewebe des Zentralnervensystems besteht (Glia mit Ganglien), geringe Verkalkungen zeigt und regelmäßige Schläuche von Ependymepithel.

Diagnose: Teratoide Missbildung, für Malignität kein Anhalt."

Weiterer Verlauf:

11. Januar 1936: geringer Temperaturanstieg.

12. Januar 1936: normale Temperaturen, Kind ruhig.

18. Januar 1936: Entfernung der Nähte.

20. Januar 1936: gegen Abend steigen die Temperaturen und die Pulsfrequenz an.

23. Januar 1936: typischer Pneumoniebefund über der linken Lunge hinten unten.

24. Januar 1936: die röntgenologische Untersuchung bestätigt die Diagnose.

Röntgenbefund: Die Röntgenuntersuchung der Brustorgane zeigt einen symmetrischen Thorax mit normal konfigurierten Zwerchfellkuppen. Das Herz ist kindlich gross, Trachea o. B. Linke Lunge o. B. Die rechte Lunge zeigt an der Grenze zwischen Mittel- und Unterfeld eine keilförmige homogene Verschattung, deren Spitze am Hilus liegt, deren Breite bis zum Rippenrand reicht. Hier handelt es sich wahrscheinlich um einen interlobären Erguss. Oberhalb dieser Verschattung und mehr medial gelegen, sieht man eine weiche trübe Zeichnung, die auf eine frische Pneumonie verdächtig ist. Hilusdrüsen-Tbc. ist nicht nachweisbar.

Diagnose: Pneumonie mit interlobärem Erguss.

30. Januar 1936: Temperaturen fallen allmählich ab. Es ist immer noch eine Dämpfung und verstärktes Atmen vorhanden.

10. Februar 1936: Das Kind ist fast beschwerdefrei. Der objektive Lungenbefund ist weitgehend zurückgegangen. Perkussorisch besteht noch der Verdacht auf ein Exsudat.

19. Februar 1936: Das Kind wird geheilt entlassen.

Die persönliche Nachfrage ergab folgende Angaben über den ausserklinischen Verlauf:

Das Kind machte einen vollkommen gesunden Eindruck, es trank und atmete beschwerdefrei und schrie nicht mehr als andere Säuglinge seines Alters.

10. April 1936: das Kind sass auf dem Schosse des Grossvaters. Plötzlich fing es an, schneller und schwerer zu atmen. Nach ein bis zwei Minuten war es stark cyanotisch. Der Grossvater stellte das Kind auf den Kopf und klopfte es auf den Rücken, aber ohne Erfolg. Die Eltern versuchten sofort den Arzt zu benachrichtigen, der aber nicht zu erreichen war. Nach drei Minuten war das Kind tot.

Nach den bestimmten Angaben des 45jährigen Grossvaters hatte das Kind nichts in den Mund gesteckt.

Eine Sektion wurde nicht ausgeführt.

Die *genaue Untersuchung des exstirpierten Tumors* ergab folgende Untersuchung (Präp. Nr. E 119/36):

Makroskopische Beschreibung: Der eingesandte Tumor ist gänseeigross, von prallelastischer Konsistenz. Die mäßige Fluktuation deutet auf einen flüssigen Inhalt. Seine Oberfläche ist glatt, anscheinend bindegewebiger Natur. Sie zeigt vier unterbundene Gefässtümpfe. Es findet sich keinerlei Fortsetzung in Form von Röhrenbildung oder von einem scharf zu durchtrennenden Strang. Beim Einschnitt entleert sich eine schwach trübe wässrige Flüssigkeit. Die Cyste ist makroskopisch einkammerig. Ihre Wandstärke beträgt 2—6 mm. Auf der Schnittfläche ist sie graugelblich. Man kann zwei Schichten unterscheiden, von denen die lumenwärts gerichtete den Verdacht auf Nervengewebe aufkommen lässt.

An einer Stelle findet sich lumenwärts eine wallartige Vorwölbung, in deren Bereich die Wandstärke bis 12 mm beträgt. Irgendwelche Höcker oder polypenartige Gebilde finden sich nicht.

Histologischer Befund: Der in Formalin fixierte Tumor wurde in 12 Blöcke zerlegt, wovon 9 in Paraffin eingebettet wurden, während 3 weitere mit der Gefriermethode, z. T. sofort oder nach Aufbewahrung in Alkohol behandelt wurden. Sämtliche Blöcke wurden in Serien geschnitten, so dass wir etwa 1200 Präparate erhielten. Zunächst färbten wir jedes dritte Präparat mit Haematoxilin-Eosin und jedes vierte Präparat nach *van Gieson*. Als die Durchsicht vorwiegend nervöses Gewebe ergab, wurden folgende spezifische Färbungen angewandt:

Faserglia-Färbung nach *Holzer*,

Methode zur Darstellung der Astrocyten nach *Ramon y Cajal*, die Silberimprägnation der Neurofibrillen nach *Schultze-Gross*, Hortega IV

und die Toluidinfärbung nach den *Nisslschen* Angaben.

Der makroskopische Befund einer bindegewebigen Kapsel wird durch das mikroskopische Bild in sämtlichen Schnitten bestätigt. Besonders deutlich wird sie nach *van Gieson*, aber ebenso charakteristisch nach *Schultze-Gross* und nach *Holzer* dargestellt. Die Bindegewebsschicht schwankt zwischen einer Breite von 0,5—5 mm, nimmt dabei aber nie die ganze Breite der oben beschriebenen Cystenwand ein. Nach dem Cystenlumenzu liegt eine Schicht nervösen Gewebes, die nach innen stellenweise von einer unten zu beschreibenden Epithellage bedeckt ist.

Die äussere Hälfte der bindegewebigen Kapsel ist reichlich mit kleinen und kleinsten Gefässen versehen. Die innere Hälfte enthält Inseln nervöser Substanz. Daran schliesst sich eine gefässreiche Zone sehr lockeren Bindegewebes an. Von Bindegewebsscheiden begleitete Gefässe strahlen in die nervöse Substanz ein. Trotz des innigen Zusammenliegens beider Schichten ist doch fast überall eine deutliche Trennung zwischen dem Bindegewebe und dem nervösen Gewebe zu erkennen. Die bindegewebige Kapsel passt sich in lockeren, wellenförmigen Zügen der nervösen Formation an.

In einigen Präparaten trifft man längs und quer getroffene, voll ausdifferenzierte Skelettmuskulatur an. Sie liegt zweifelsohne ausserhalb der Kapsel und stammt von der anliegenden Halsmuskulatur.

Schon bei schwacher Vergrösserung macht die lumenwärts von der Bindegewebskapsel gelegene Schicht den Eindruck von Nervengewebe, das an die Hirnrinde erinnert, ohne dass allerdings eine regelmäßige Schichtung vorhanden ist. Die zelligen Elemente sind ungleichmäßig verteilt. Eine ausgesprochene, sich wiederholende Haufenbildung lässt sich aber nirgends, auch nicht perivasculär, beobachten. Bei stärkerer Vergrösserung offenbart sich ein feinstes Fasergeflecht, das sich mit Eosin zart-rosa und nach *van Gieson* gelblich-bräunlich färbt. Besonders deutlich kommt der gliöse Faserfilz mit der *Holzerschen* Färbung zur Darstellung. Markscheiden kamen nach der *Olivacronaschen* Methode nicht zur Darstellung.

In dieses gliös-faserige Stroma sind Kerne eingestreut, unter welchen man drei Gruppen unterscheiden kann:

1. grosse, bläschenförmige, blassgefärbte, runde bis ovale mit zahlreichen Chromatinkörnchen und einem deutlichen Kernkörperchen. Ein Plasma ist bei diesen Färbungen nicht zu erkennen.

2. zahlreiche kleinere, etwas intensiver und homogen gefärbte Kerne ohne Kernkörperchen.

3. kleine, teils runde, an einen Lymphocytenkern erinnernde, teils längliche und polymorphe, stark chromatophile Kerne. Sie liegen am dichtesten nach der Bindegewebskapsel zu und werden nach dem Innern zu seltener.

Weitere Einzelheiten können wir erst mit Hilfe von Hortega IV, *Cajal* und *Nissl* feststellen. *Cajal* gab wesentlich schlechtere Resultate als Hortega IV.

Mit dieser Methode sieht man innerhalb eines Stromas aus feinem gliösen Faserfilz einzelne oder in Gruppen liegende protoplasmareiche Astrocyten mit mehreren gut ausgebildeten zuweilen weitreichenden Fortsätzen. Hin und wieder kann ein Fortsatz bis zu einer Gefässwand und in der äusseren Lage bis ins Bindegewebe hinein, ähnlich der normalen Pia, verfolgt werden. Die Astrocyten liegen sowohl nach dem Lumen wie nach der Bindegewebsschicht zu dichter, was der normalen Hirnstruktur entspricht. Die zentral gelegenen Kerne sind bläschenförmig-ovoid und enthalten hier und da ein winziges Kernkörperchen. Es handelt sich somit um ziemlich ausgereifte protoplasmatische Astrocyten.

Meist einzeln, teils auch in Gruppen von 2 bis 4 finden sich besonders grosse Zellen, die von einer Reihe von Gliazellen umgeben sind. Da sie meist auf derselben Höhe liegen, entsteht der Eindruck einer einreihigen Schichtung. Die Kerne sind besonders gross, rund bis oval und exzentrisch gelegen, mit deutlicher Kernmembran, zahlreichen peripher dichter gelegenen Chromatinkörnchen und einem scharf konturierten Kernkörperchen. Mit der Toluidinblaufärbung nach *Nissl* färbt sich das Cystoplasma dunkelblau. Einzelne Schollen sind aber, höchstwahrscheinlich infolge der Vorbehandlung (Paraffin), nicht zu unterscheiden. Trotzdem ist nach der ganzen Gestalt an dem neurocytären Charakter dieser Elemente nicht zu zweifeln. Mehrkernige oder Riesenzellen im Sinne der primären Reizung wurden nicht beobachtet.

In den oben erwähnten Inseln sind die Ganglienzellen äusserst selten. Es besteht keine Andeutung einer Schichtung. Die Astrocyten sind zahlreicher und weniger ausgereift. Oft ist eine Insel so dicht von Zellen besetzt, dass kaum Stroma zu sehen ist. Diese Zellen sind so wenig ausdifferenziert, dass die Entscheidung zwischen Astrocyten und Neurocyten nicht zu fällen ist.

Streckenweise wird das Hirngewebe lumenwärts von einer einschichtigen Lage von kubischem bis zylindrischem Epithel bedeckt. Flimmerepithel ist nicht nachweisbar. In vielen Präparaten ist eine lückenlose Epithellage mit kuppenartig abgerundeten Zellen vorhanden, die besonders an papillomatös vorspringenden Gebilden zu sehen sind. In diesem Stiel dieser plexusähnlichen Gebilde verlaufen grössere Gefässe, die von einer subepithelialen Gefässbindegewebsschicht stammen.

Zusammenfassung des Befundes.

Es wird ein cystischer Halstumor untersucht. Schon auf dem Schnitt ist er verdächtig auf Nervengewebe, was sich auch histologisch bestätigt. In der Tat konnten wir ausser den Gefässen und der Bindegewebskapsel nur Nervengewebe und somit keine Abkömmlinge eines anderen Keimblattes nachweisen. Es kamen fast sämtliche Elemente der Rinde des Grosshirns zur Darstellung. Ihre Diagnose wurde dadurch gesichert, dass sie bei den verschiedenen Spezialfärbungen immer wieder erkannt werden konnte.

Der Tumor war umgeben von einer Bindegewebskapsel, die entsprechend dem Gefässreichtum zwei Schichten unterscheiden liess. Gegen das nervöse Gewebe war sie durch eine lockere Gefässbindegewebsschicht getrennt. Die Nervenschicht enthält in einer faserigen Grundmasse gelegene, zahlreiche Astrocyten (Glia) und seltener Ganglienzellen, die streckenweise eine einreihige Schichtung andeuten. Nach dem Innern zu ist die Cyste von Ependymepithel mit Plexus chorioideus austapeziert.

Es besteht nach diesem Befund kein Zweifel, dass es sich um eine minderwertige Hirnrinde handelt und dementsprechend wird die Bindegewebskapsel mit den einstrahlenden Astrocyten in Analogie zu der ausgereiften Pia gebracht werden dürfen.

Im Schrifttum finden sich nur sehr spärliche Angaben über Tumoren, die ausserhalb des Zentralnervensystems liegen und ausschliesslich aus sämtlichen Abkömmlingen des Neuroepithels zusammengesetzt sind. Nur in den sogenannten embryonalen Halsteratomen sind sie derartig typisch, dass schon verschiedene Autoren *(Saphir, Ehlers)* bei der Klassifizierung von Tumoren des Halsbereiches das Fehlen bzw. das Vorhandensein von Nervengewebe als ausschlaggebendes Differentialdiagnostikum verwandten.

Josselin de Jong beschreibt unter der Bezeichnung „Cerebroma colli cysticum, eine besondere Art von Nervengeschwulst", deren Einmaligkeit er wiederholt betont, einen Tumor, der sowohl makroskopisch wie auch mikroskopisch eine weitestgehende Übereinstimmung mit unserem Tumor zeigt. In der Tat findet sich auch in der nach *de Jong* (1924) erschienenen Literatur kein derartiger Fall erwähnt.

Zunächst möchte ich diese Arbeit referieren, um sie mit unseren Befunden zu vergleichen und dann auf das Teratomproblem näher einzugehen.

Bei einem 7 Monate alten männlichen Säugling wurde eine Geschwulst exstirpiert, die schon von Geburt an bestand. Die Operation verlief glatt.

Die rundovale, an der linken Halsseite gelegene Geschwulst hatte etwa die Ausmaße von 9 : 10 cm. Eine Verbindung mit Nerven, Thyreoidea, Wirbelsäule oder anderen Organen konnte nicht festgestellt werden. Sie enthält klare Flüssigkeit und zeigt eine höckrige Innenfläche. Auf dem Schnitt, wie auch mit der Lupe hat man sofort den Eindruck von Hirngewebe.

Josselin de Jong fand in der Geschwulst sehr zahlreiche Gliazellen, die teils zu einer Art von Bildungszentren angeordnet waren. Stellenweise erweisen sich die Zellkomplexe deutlich als Anhäufungen von Ganglienzellen, die an die kleinen Pyramidenzellen des Grosshirns erinnern; in deren Nähe finden sich auch reichlich marklose Nervenfasern.

Von der bindegewebigen Kapsel aus strahlen zahlreiche Gefässe in sämtliche Teile des Tumors ein. Weiter finden sich einige Fettzellen, Pigment und Kalk.

Als seinem Tumor zunächst stehende Geschwülste referiert er die Ganglioneurome von *Herxheimer, Deelmann, Geymüller* und *Sommerfeldt.*

Im Vergleich mit den von diesen Autoren beschriebenen Ganglioneuromen des Sympathicus und der Nebenniere kommt er zu dem Schluss, dass der von ihm beschriebene Tumor anderer Genese sein muss.

Er zieht daraus folgernd die Möglichkeiten des Teratoms und der Encephalocele in Erwägung und entscheidet sich schliesslich zu der Auffassung der Versprengung von Neuroepithelzellen im Stadium des Medularrohres. Er

spricht von einem extrakraniellen, aus Hirngewebe bestehenden Choristom. Dem histologischen Befund entsprechend spricht er von einem Ganglioglioma cerebrale oder einem Cerebroma colli cysticum. Er stellt dabei heraus, dass mit diesem Befund eine Lücke in der Reihe der Nervengeschwülste ausgefüllt wird.

Wir sehen, es besteht eine weitgehende Übereinstimmung der beiden Tumoren, sowohl im makroskopischen wie auch im mikroskopischen Befund und auch in der Lokalisation.

Sollte ein Zusammenhang mit den Kiemenfurchen bestehen?

Sind beide Tumoren doch als Teratoma embryonale aufzufassen oder handelt es sich tatsächlich um eine echte Geschwulst nervösen Gewebes?

Um hier kritisch urteilen zu können oder auch begründet eine Entscheidung ablehnen zu dürfen, muss ich zuerst auf die umfangreiche Teratomliteratur, dann auf die Nervengeschwülste wie auch die weiterhin in Frage kommenden Encephalocelen eingehen.

Die Teratome sind immer noch eine durchaus problematische Geschwulstform. Sowohl über die Pathogenese wie über die Abgrenzung und Untergliederung des Teratombegriffes gibt es zahlreiche durchaus verschiedene Auffassungen. Eine Reihe namhafter Autoren befasste sich immer wieder mit dem Teratomproblem.

E. Albrecht stellte fest, dass in einem Teratom oft die ganze Embryonalentwicklung nebeneinander wiederholt, unvollkommen oder geschwulstmäßig abgewandelt werde. Man traf allerdings keinerlei morphologischen Anhalt für bestimmte Wachstumsformen an und geht sicher nicht fehl, wenn man endogene und angeborene Faktoren annimmt. Besonders wenig Anhaltspunkte konnten für das partielle blastomatöse Wachstum einzelner Teratome gefunden werden. Hier berühren sich Wundergeschwulst und übrige Tumoren an den prekärsten Stellen *(Borst)*. Es war zuerst *Schwalbe*, der darauf aufmerksam machte, dass sich eine kontinuierliche morphologische Reihe aufstellen liesse, die von den eineiigen Zwillingen über symmetrische und asymmetrische Doppelmissbildungen und über die Teratome und Teratoblastome zu bestimmten Mischgeschwülsten und anderen einfacheren Blastomen führten.

Ebenso wie für die ersten Glieder der Reihe Störungen der Entwicklung feststehen, so trifft dies nicht nur für die Teratome und Mischgeschwülste, sondern ganz zweifellos auch für zahlreiche einfache und maligne Tumoren zu (*B. Fischer-Wasels:* „Allgemeine Geschwulstlehre"). Hierdurch erklärt sich das starke Interesse, das den Wundergeschwülsten entgegengebracht wird.

Grenzfälle lassen daran denken, dass bei jedem Blastom ebenso wie beim einwandfreien Teratom eine Entwicklungsstörung vorliegt.

Wir kommen hier mitten in die Diskussion über die formale Genese hinein.

Die Doppelmissbildungen gehen bald aus einer, bald aus zwei Keimanlagen hervor.

Über das Zustandekommen der Teratome und Mischgeschwülste gab es die verschiedensten Anschauungen.

Seit *Wilms* hat man sich allgemein auf eine mehr oder weniger frühe Keimabspaltung geeinigt, der aberrierte, isolierte Embryonalkeim wurde als der einheitliche Ausgangspunkt aufgefasst.

Nun entstand die neue Frage nach der Natur des ovi- bzw. omnipotenten Keimes.

1. *Ahlfeldt* sprach von einer zweiten auf derselben Keimblase zurückgebliebenen Fruchtanlage,

2. *Marchand* dachte zunächst an befruchtete Polkörperchen,

3. *Marchand-Bonnet* traten dann für die Blastomerentheorie ein, die später für fast alle Arten von Teratomen und Mischgeschwülsten anerkannt wurde. 1902 schloss sich *Wilms* dieser Auffassung an. Er wandte sich von der Polkörperchentheorie ab, nachdem er einmal fünf Embryomen in einem Ovarialtumor fand. Bisher waren aber nie mehr als zwei bis drei Polkörperchen bei Wirbeltieren beobachtet worden. Auch brachte er noch andere schwerwiegende Gegenbeweise gegen diese heute nicht mehr diskutierte Auffassung.

1907, auf der 11. Tagung der deutschen pathologischen Gesellschaft, trat auch *Askanazy* dieser Theorie bei.

Als Hauptgegner der Allgemeingültigkeit der Blastomerentheorie trat *Borst* auf. Sowohl für die Teratome als auch für die Mischgeschwülste bringt er andere Entstehungsmöglichkeiten. Dazu folgernd lehnt er auch eine kontinuierliche morphologische Reihe von den Doppelmissbildungen bis zu den einfachen Blastomen ab. Er spricht von:

1. Heterochthonen (bigerminalen) Teratomen, die „allzu eindringlich an Doppelmissbildungen erinnern. Diese wird wohl niemand auf isolierte Blastomeren zurückführen wollen. Die Anlage zu solchen Doppelmissbildungen dürfte schon im unbefruchteten Ei enthalten sein oder durch eine Störung des Befruchtungsvorganges zu einer mehrfachen Zentrierung der Eimasse *(Rumpel)* führen." Er nimmt einen nahezu eiwertigen Keim, eine zweite Embryonalanlage an.

2. Teratome, die aus Blastomeren hervorgehen. Diese stammen von derselben Keimanlage und sind in einem sehr frühen Stadium abgespalten worden. Hierher gehören besonders die Coelom- und die Keimdrüsenteratome. Meist überwiegen die Abkömmlinge eines Keimblattes, auch kann das Bild eines Bidermoms *(Wilms)* entstehen. Es können ein und auch zwei Keimblätter fehlen. Lässt sich aber eine systematoide Wachstumstendenz nachweisen, so sind wir noch berechtigt, von einem Teratom zu sprechen *(Borst)*. Wir befinden uns hier wieder auf dem Übergang zu den einfachen Blastomen und zeigen wieder den Weg, der von den Teratomen zu diesen führt. Eine schöne Bestätigung für die oben angeführte Unterdrückung eines Keimblattes geben Fälle mit Metastasierung. Es ist vorgekommen, dass der Primärtumor, der einwandfrei untersucht wurde, anscheinend nur die Abkömmlinge zweier Keimblätter aufwies, womit nicht gesagt sein soll, dass nicht doch minimalste

Reste des dritten Keimblattes vorhanden waren. In den Metastasen aber waren sämtliche drei Keimblätter deutlich ausgeprägt. Eine Erklärung kann nur durch die Verschiedenheit des Grundgewebes und die nachbarlichen Beziehungen gegeben werden, die zur Nichtausbildung des einen Keimblattes führten *(R. Meyer)*. Auf jeden Fall aber muss ein Keim versprengt worden sein, der bis dahin sozusagen schlummerte und jetzt in der geeigneten Umgebung seine ursprünglichen Fähigkeiten der Bildung von drei Keimblättern entfaltete.

Auch der berühmte Fall *Saxers*, der einen isolierten Zahn in einer Ovarialcyste fand, ist zweifelsohne als Teratom zu bezeichnen. Entweder hat hier der ursprünglich totipotente Keim seine Fähigkeit nicht alle entfalten können oder der abgesprengte Keim hatte von vornherein eine geringere prospektive Potenz. Diese letzte Möglichkeit erklärt *Rabl* mit einer ungleichen Verteilung des Plasmas, das die organbildenden Stoffe enthält, während die Kernsubstanz in den abgesprengten Keimen derselben sein kann. Im allgemeinen handelt es sich sicher um eine primäre Nichtbildung. Für sekundären Schwund sprächen Atrophien und Degenerationen in grösserem Umfange, die aber selten nachweisbar sind.

3. Autochthone (monogerminale) Teratome, bei denen keine isolierten Keime angenommen werden. So leitet er Kopfteratome aus dem Kopffortsatz. Rumpfteratome aus der Rumpflage ab.

Auf die erste und die letzte Gruppe wendet *Borst* die Blastomerentheorie also nicht an und verwirft, da die Genese die einzige Stütze der „morphologischen kontinuierlichen Reihe" sei, diese Lehre *Schwalbes*.

In gewissen Fällen tritt *Borst* für die Entstehung „aus der Kontinuität der Organe" ein. Gegen diese Auffassung spricht die Tatsache, dass sich in diesen verschiedenen Geschwulstformen immer wieder embryonale Gewebe finden. Der Beweis für eine Rückdifferenzierung der Gewebe ist aber nicht erbracht, im Gegenteil zeigen diese Tumoren immer wieder die Tendenz einer Entwicklung von einer tieferstehenden zu einer höheren Differenzierung.

Die Entwicklungsgeschichte lehrt uns, dass es von Zellgeneration *(von Hansemann)* zu Zellgeneration zu einer Einengung der Entwicklungspotenzen kommt.

„Determinanten, Potenzen der Zelle, die einmal verloren gegangen sind, können bei fortschreitender Teilung in den Tochterzellen dieser Zelle nicht mehr auftreten." (*B. Fischer-Wasels:* Allgemeine Geschwulstlehre.)

Während *C. Heijl* auf dem Standpunkt verharrt, dass eine Unterteilung in Doppelmissbildung, Teratom und Mischgeschwulst nur aus didaktischen Gründen erlaubt sei, traten andere Forscher energisch für eine Unterteilung auch dieser Dreiteilung ein. Es wurde eine schärfere Einengung und Definition des Teratombegriffes angestrebt.

Askanazy, der als „charakterisch das Vorhandensein mehrerer Gewebe oder Organe in Form eines mehr oder weniger blastomatösen Gewebes" be-

zeichnet, teilt in embryonale und coaetane Teratome unter. Er richtet sich also nach dem Reifegrad der Gewebe.

Das Teratom *embryonale* (solidum) bleibt meist einige Jahre latent, um sich dann plötzlich zu einem Tumor zu entwickeln. Die Unreife des Gewebes vereint mit dem plötzlichen Wachstum gibt der malignen Entartung grosse Möglichkeiten. Nach *Askanazy* findet man hier relativ häufiger ausgesprochen malignes Wachstum mit Neigung zur Metastasierung. In der Erschaffung immer neuen fötalen Gewebes drückt sich die Tendenz zur Malignität aus. Es besteht Neigung zu Blutungen und Nekrosen.

Hierher gehört der häufig zitierte und einzig dastehende Fall von *Fritzsche*. Es handelt sich um eine Patientin, bei der im 41. Jahre erstmalig ein Tumor auftrat, der sich als embryonales Teratom der Schilddrüse erwies und in die regionären Lymphdrüsen metastasierte.

„Im Gegensatz hierzu ist das *coaetane* (adulte) Teratom, dessen Gewebe und Organe einen hohen Reifegrad besitzen, durch geringeres Wachstum und Benignität ausgezeichnet." Genetisch betrachtet, betont *Askanazy*, dass es sich so gut wie immer um ein Teratoma triphyllicum handelt. Die selteneren Fälle von Teratoma diphyllicum zweifelt er an, da sie nicht in Serien geschnitten seien. In der Hauptsache sich auf diese Dreikeimblättrigkeit stützend, nimmt er eine sehr frühe ontogenetische Terminationsperiode *(Schwalbe)* an. Er behauptet, dass es sich so gut wie immer um einen fast eiwertigen Keim handele, der früh-embryonal versprengt und durch die Embryonalspalten eingedrungen sei. Als Beweis für diese Theorie führt er die Lokalisation an und untersucht diese Frage für jede Teratomgruppe speziell.

Für die Halsteratome hat schon *Heusinger* auf die Möglichkeit hingewiesen, dass sehr wohl die Kiemenfurchen oder der Ductus thyreoglossus als Invasionspforte für eine zweite Keimanlage dienen könnte. Die Halsfisteln zeigen den Weg der direkten Kommunikation mit den Kiemenfurchen. Diese Teratome wären also als fissurale Geschwülste zu bezeichnen. Hier erfährt dieser ursprünglich von *Virchow* eingeführte Ausdruck eine Erweiterung, insofern als er nur die echten branchiogenen Tumoren und Cysten und nicht die durch abgesprengte Keime entstandenen Tumoren dieser Gegend darunter verstanden haben wollte. Andere, wie *Poult* geben der Möglichkeit Raum, dass der Schilddrüse zugehörige oder angelagerte Teile teratoide Gebilde erzeugen können.

Wie ich oben schon betonte, besteht keine Notwendigkeit zum Zustandekommen einer Dreikeimblättrigkeit. Wir können nicht übersehen, welche Hemmungsmöglichkeiten einem Embryonalkeim entgegenstehen.

Die Bestimmung der ontogenetischen Terminationsperiode ist stets nur annähernd möglich.

Weiterhin zu beachten ist die nachbarliche Beziehung. So gelang es zuerst *Lewis*, durch embryonale Transplantation von Ektodermzellen der Bauchhaut

eine Augenlinse zu erzielen unter der Voraussetzung, dass diese unter dem Einfluss des Augenbechers standen.

In klassischer Weise sprach sich *Driesch* aus: „Die prospektive Potenz der Embryonalzellen ist unter abnormen Bedingungen viel grösser als ihre prospektive Bedeutung."

Auf der 11. Tagung der Pathologischen Gesellschaft (1907) referierte anschliessend *Borst:*

Für ihn steht ganz im Vordergrund das organismoide, organoide oder systematoide Wachstum des Tumors. Auch *Askanazy* sprach von einer „organismoiden Missbildung, die durch die Proportionslosigkeit ihrer Organisation charakterisiert sei". Er ging aber nicht so weit wie *Borst*, der für solche dreikeimblättrigen Blastome, bei denen sich ein wirres Durcheinander aller Gewebe findet (histologisches Potpourrie *Rindfleisch*), die Bezeichnung Teratom ablehnt, und bezeichnete sie demgemäß auch nicht, wie *Borst* es tat, als reine Mischgeschwulst.

Borst unterscheidet:

1. Echte Doppelmissbildungen,

2. geschwulstartige Missbildungen = Teratoma simplex (s. coaetane) bzw. parasiticum je nach der rudimentären oder vollständigen Ausbildung der Keime,

3. echte Missbildungsgeschwulst = Teratoma blastomatosum (s. embryonale), charakterisiert durch den systematoiden Aufbau des unfertigen Gewebes. Tritt dieser zurück, so spricht er von einem Teratoid,

4. reine Mischgeschwülste. Sie heissen nicht mehr Teratome, selbst wenn alle Keimblätter vorhanden sind.

In seiner „Pathologie der malignen Geschwülste" ordnet er die Teratome den „gemischten Bindesubstanz-Epithelgeschwülsten" ein, wobei er im wesentlichen seine ursprüngliche Auffassung von 1907 beibehält.

In neuerer Zeit (1921) war es vor allem *Budde*, der sich maßgebend zu dem Teratombegriff äusserte:

Budde beschreibt ein präsacral gelegenes Teratom und bezeichnet es als autochthon, monogerminal. Ebenso wie ältere Autoren betrachtet er den Urmund als Ursprungsstätte. Diesem monogerminalen, präsacralen Teratom stellt er den bigerminalen, heterochthonen Sacralparasiten gegenüber. Aber nicht nur die Sacralteratome leitet *Budde* vom Blastoporus ab. Er geht auf die *Hertwigsche* Konkreszenztheorie ein und gibt mit deren Hilfe eine einheitliche genetische Erklärung aller in den verschiedenen Körpergegenden (Gaumen, Hals, Mediastinum, Bauch und unterem Körperende) vorkommenden dreikeimblättrigen Teratome. Er sagt: „Nach Art der Geschwulstkeimausschaltung können sich bei der Verschmelzung des Urmundes Zellkomplexe desselben absondern und selbständig werden. Ihnen muss, wie dem verschmolzenen Urmundrändern selbst, das Vermögen zugesprochen werden,

Bildungen zu erzeugen, die Abkömmlinge aller drei Keimblätter enthalten. Diese Bildungen sind also sämtlich monogerminal, autochthon und nicht bigerminal." Die Genese der Halsteratome, die uns besonders interessieren, erklärt er folgendermaßen:

„Bei der Besprechung der Genese der längs der Wanderungsstrecke des Urmundes vom kranialen zum caudalen Ende gelegenen Teratome (Hals-, Mediastinal- und Bauchhöhlenteratom) entsteht durch einen äusseren Umstand ein äusserst scharfer Grenzstrich zwischen bi- und monogerminaler Bindung. Alles, was direkt unter der Haut des Tumorträgers liegt, ist autochthones Teratom ..... Zur Erkennung genügt die Feststellung von Abkömmlingen aller drei Keimblätter. Alle Geschwülste, die diese nicht aufweisen, sind nur örtliche teratogenetisch später zu datierende Hamartome. Zu deren Entstehung ist bei der Entwicklung der einzelnen Organe und Organsysteme durch Abfaltung, Verwachsung und Knospung genug Gelegenheit gegeben."

„Am Halse finden sich Teratome mit Vorliebe in der Nachbarschaft der Schilddrüse (*Hunziker, Ehlers, Wetzel, Pupovac* u. a.). Ohne engeren Zusammenhang mit ihr, sie unter Umständen in ihrer Entwicklung stark hemmend. Sie sind vom Aufbau der embryoiden Teratome. Gerade sie müssen auf Dreikeimblättrigkeit genau untersucht werden, sonst könnte man der Verwechslung mit Schilddrüsengangs- und Kiemenspaltenderivaten unterliegen. Der Befund von fötalem Zentralnervengewebe wird da der beste Führer sein *(Ehlers, Saphir)*".

Hier führt *Budde* auch die beiden bisher bekannten Fälle von Teratomen der Extremitäten als unzweifelhaft monogerminaler Herkunft an:

Hilmy fand eine Inclusio foetalis im Oberschenkel. *B. Fischer* beschreibt ein „Embryom der Wade". Bisher liessen sich alle Teratome zwanglos als von den Urkeimzellen abstammend oder als Inclusio foetalis erklären. Für dieses Embryom aber kamen beide Erklärungen nicht in Frage. Für letztere musste man eine Eintrittspforte verlangen, diese ist aber im Bereich der frühembryonalen Extremitätenknospen nicht vorhanden. Deshalb sieht sich *B. Fischer* gezwungen, unbedingt auf die häufig als überflüssig befundene Blastomerentheorie zurückzugreifen. *Budde* seinerseits legt in diesem Fall den Hauptwert auf die Ablehnung eines rudimentären Zwillings, d. h. er lehnt mit *B. Fischer* eine bigerminale Entstehung ab. *Budde* kommt zusammenfassend zu folgender Einteilung:

A. Bigerminal: I. Unzweifelhafte parasitäre Doppelmissbildungen, mit Zeichen der Metamerie.

B. Monogerminal: II. Vom Urmund abstammende dreikeimblättrige Teratome: a) embryomorphe *(Wilms)*,
b) embryoide.

III. Örtliche geschwulstartige Fehlbildungen, fissurale und analoge Hamartome bzw. Hamartoblastome.

Budde geht ausführlich auf die bigerminalen Doppelmissbildungen ein. Er trennt scharf z. B. den Acardius amorphus von den Sakralparasiten. Das ausschlaggebende Kriterium ist für ihn die Segmentierung, die bei letztem nie nachgewiesen sei. Was den Stadien nach der Gastrulation entspreche, sei kein Embryo. Der sogenannte Sakralparasit sei kein „foetus in foetu", sondern foetiform. Er sei keine coetane, sondern eine postaetane Bildung.

Hiergegen wurden von verschiedenen Autoren *(Heijl, R. Meyer)* scharfe Einwände erhoben.

1926 setzt sich *Budde* im Anschluss an einen eigenen Fall mit diesen Einwänden auseinander. Er lässt das Kriterium der Metamerie fallen und zieht somit keine scharfe Grenze mehr zwischen inäqualem Zwilling und parasitärer Doppelmissbildung. Mono- und bigerminal ersetzt er durch mono- und biembryonal, um dadurch das geschwisterliche Verhältnis zum Ausdruck zu bringen.

Das Teratom wird als monoembryonale geschwulstartige Deszendenzbildung seines Trägers aufgefasst. Er reiht es in eine kontinuierliche Reihe *(Schwalbe)* ein, die vom Zwilling bis zu einfachen Geschwülsten verläuft. Weiterhin befasst sich *Budde* ausführlich mit der Genese von Doppelmissbildungen jeglicher Art. Diese Fragen, so folgerichtig und interessant sie zweifellos durchgeführt sind, liegen unserem Ausgangspunkt zu fern, um referiert zu werden.

Auf diesem Wege gelangt *Budde* auch wieder zu den Sakralteratomen. Er anerkennt sie jetzt als Fötalinklusionen, was er in seiner ersten Arbeit bestritt. Dabei versteht er „fetus in fetu" „in des Wortes eigentlicher Bedeutung". Entsprechend seiner postaetanen, nicht coaetanen Entstehung, fasst er den Fetus als Deszendent auf.

Als Fazit dieser maßgebenden Arbeiten stellen wir fest, dass weder eine unbedingte Notwendigkeit besteht, unseren Tumor zu den Teratomen zu rechnen, noch eine solche, diese Möglichkeit unbedingt abzulehnen. Mit *Borst* wäre er, entsprechend seinem systematoiden Wachstum, dem Teratoma blastomatosum einzureihen, während *Budde* ihn den Hamartomen zurechnen würde.

Eine weitere Möglichkeit, der *de Jong* schliesslich Raum gibt, ist von einer echten Nervengeschwulst zu sprechen. Er möchte sie als Ganglioglioma cerebrale bezeichnen. Damit tut er bewusst den Schritt zu einer echten Geschwulst und glaubt, eine neue Geschwulstform in der Reihe der Nervengeschwülste gefunden zu haben.

In der Tat ist ein nur aus sämtlichen cerebralen Elementen bestehendes, peripher gelegenes Blastom nicht bekannt.

Wir kennen zentrale und periphere Nervengeschwülste. Ihre Benennung erfolgt je nach der Art der vorhandenen neutralen Elemente. Diese aber leiten sich alle von dem primitiven medullären Epithel ab. Eine den heutigen Anschauungen entsprechende Ableitung der hochentwickelten Zellen von dem

Medullarepithel, nach *Balley*, findet sich in dem Handbuch der Neurologie von *Foerster* und *Bumke*:

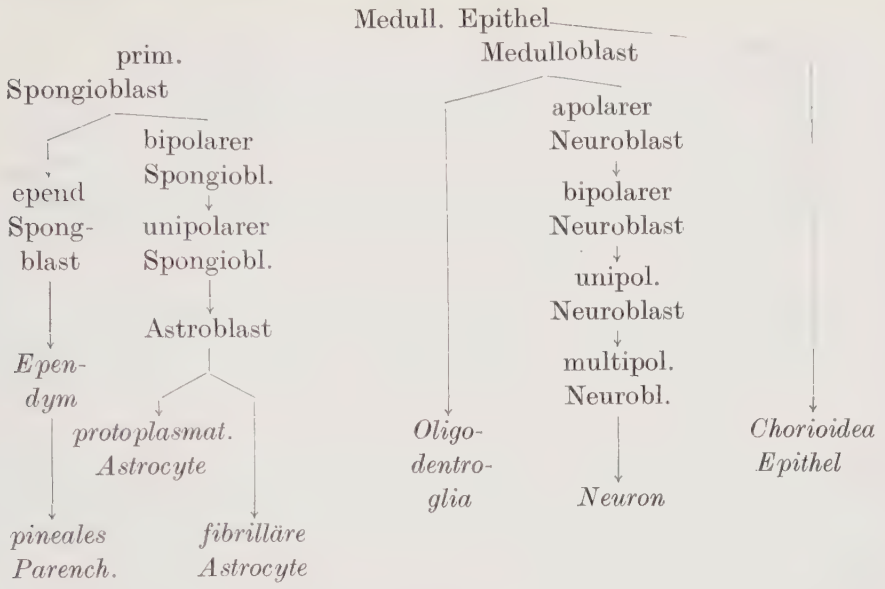

Die Art des sich entwickelnden Tumors ist abhängig von dem Stadium der Differenzierung der Zelle, von der „Zellgeneration“ *(v. Hansemann)*, in welcher eine Entwicklungsstörung auftritt. Je früher die Entwicklungsstörung der Zelle liegt, je älter die Zellgeneration ist, desto vielgestaltiger ist das anatomische Bild des Tumors.

Die Frage der Encephalocele ist wesentlich eindeutiger zu beantworten. Echte Hirnbrüche sind keine ausgesprochene Seltenheit. Sie stehen mit dem Gehirn in Kommunikation, sind innen von Ependym ausgekleidet und brauchen nicht unbedingt von einer Dura mater überzogen zu sein.

Die verschiedensten Theorien wurden zu ihrer Erklärung aufgestellt. Bei *Mussgnug* sind sie sämtlich aufgeführt. Zumindest für die vorderen Hirnbrüche, die im Bereich der Nasenwurzel liegen, erübrigen sich alle weiteren Anschauungen, nachdem *H. Sternberg*, vielleicht an *Askanazy* anknüpfend, sie durch einen zu lange bestehenden Neuroporus erklärt hat. Bestätigt wurde diese Anschauung durch einige entsprechende Missbildungen, bei gleichzeitig bestehendem Balkenmangel. Der Neuroporus mündet an der Kommisurenplatte, diese aber entspricht der Nasenwurzel. Bleibt der Neuroporus zu lange bestehen, so fehlt in seinem Bereich die Knochen- und Duramater-bildung.

Eine gewisse Berechtigung haben sie in Fällen von Encephalocelen, die ihren Sitz nicht in der Nähe der dem Neuroporus entsprechenden Nasenwurzel haben.

Lues und Rachitis, ebenso wie ein Ossifikationsmangel, der durch Verklebung der Schädelkapsel und Eihäute bedingt sein kann, sind durchaus vorstellbare Hypothesen.

Die sich zwangsläufig ergebene Frage, weshalb kommt es an den Fontanellen nicht zur Ausbildung von Gehirnhernien, beantwortet *Muscatello* mit einem fast konstanten Befund: Im Bereich der Encephalocele fehlt die Dura mater so gut wie immer.

P. Ernst hält eine einheitliche Erklärung der Encephalocele für unmöglich, womit er den Kern dieser Frage getroffen haben dürfte.

Neben diesen reinen Schädelhernien sind auch eine Reihe von Fällen von Rachischisis anterior mit entsprechender vorderer Meningo- oder sogar Encephalocele *(Risel, Spanner, Luksch, Feller* und *Sternberg)* beschrieben. Diese Rückenmarksstörungen liegen teilweise im Bereich unseres Tumors.

Auch die verwandten Fälle von Canalis neuroentericus *(Gruber, Risel, Feller* und *Sternberg)* müssen in Erwägung gezogen werden. Ob irgendwelche Verbindungen unseres Tumors mit dem Oesophagus oder dem Rückenmark bestanden, hätte nur die histologische Untersuchung des dazwischenliegenden Gewebes ergeben können.

Da wir leider die Sektion nicht ausführen konnten und der Operationsbefund allein nicht genügt, können wir hier keine endgültige Entscheidung treffen. Wir dürfen diese Möglichkeit aber mit grosser Wahrscheinlichkeit ablehnen, da der ganze Tumor in Serien geschnitten wurde und weder makro- noch mikroskopisch ein abzweigender Gang festgestellt werden konnte.

Bei einem umfassenden Rückblick auf die verschiedenen formal-genetischen Möglichkeiten ergibt sich folgendes:

Über die Möglichkeit der Encephalocele, der Hirnhernie, lässt sich nichts Endgültiges aussagen. Wir haben erwähnt, dass es im Bereiche des Kopfes zahlreiche Hernien gibt, dass aber auch mehrere Fälle von Rachischisis anterior und von vorderer Meningo- und Encephalocele bekannt sind. Diese Missbildungen liegen zum Teil im Bereich unseres Tumors. Auch die Möglichkeit eines Canalis neuroentericus wurde ventiliert, hätte aber ebenfalls nur durch die anatomische Untersuchung der ganzen Halsorgane endgültig entschieden werden können.

Unser Tumor ist zweifellos aus einer primären Gewebsmissbildung hervorgegangen, die durch eine embryonale Keimverlagerung zustande kam. Der verlagerte Keim war sicher nicht mehr omnipotent, sondern nur noch multi- oder unipotent. Die ontogenetische Terminationsperiode *(Schwalbe)* können wir nicht mehr genau bestimmen. Entweder kam es entsprechend der Blastomerentheorie zu einer sehr früh zu datierenden Versprengung von embryonalen Ektodermzellen, die noch multipotent waren, aber ungünstigen, ihre Entwicklung hindernden Bedingungen unterlagen. Oder die Keim-

verlagerung fand wesentlich später, im Stadium der Bildung der Medullarrinne statt. Es wäre zu einer Verlagerung von primitivem Medullarepithel gekommen, das, entsprechend der oben angeführten Übersicht von *Balley*, noch fähig war, sämtliche neuralen Elemente zu bilden. Allerdings wird in unserem Tumor die höchste Ausdifferenzierung nicht erreicht: Die Ganglienzellen zeigen z. B. niemals Tigroidbildung. Die Entstehung aus versprengtem Medullarepithel, die am naheliegendsten und völlig ausreichend sind, scheint uns die wahrscheinlichste.

Demnach handelt es sich um eine teratoide Missbildung von geschwulstartigem Charakter. Der organoide (hirnähnliche) Charakter erklärt sich genetisch.

Aus morphologischen Gründen möchten wir die von *Josselin de Jong* vorgeschlagene Bezeichnung „Cerebroma colli cysticum" beibehalten.

Zusammenfassung.

Es wird ein Tumor beschrieben, der bei einem 6 Monate alten Kinde aus der unteren Sternocleidoregion als Cystenstruma exstirpiert wurde. Das Kind wurde geheilt entlassen, starb aber 8 Wochen später. Eine Sektion wurde nicht ausgeführt.

Die mikroskopische Untersuchung in Serienschnitten ergab, dass der cystische Tumor ausser einer bindegewebigen Kapsel mit reicher Gefässversorgung, lediglich aus Gehirngewebe bestand. Es liess sich keine Gyrus- und nur eine angedeutete Schichtenbildung nachweisen. An zelligen Elementen fanden sich reichlich Glia- und ausgebildete Ganglienzellen. Die Grundmasse bestand aus lockerem, gliösen Faserfilz.

Eine nicht an allen Stellen sichtbare Ependymschicht mit typischen Plexusbildungen kleidet die Cyste aus.

Daran anschliessend werden die verschiedenen formalgenetischen Möglichkeiten, Teratom, Encephalocele, Nervengeschwulst und aberrierter Keim, ausführlich untersucht.

Nur eine Tumorform, die Halsteratome, bieten oft Teilbefunde, die unseren histologischen Bildern gleichen.

Zusammenfassend stellten wir fest, dass es sich formalgenetisch mit grosser Wahrscheinlichkeit um versprengtes Medullarepithel handelt. Der Tumor wird dementsprechend als teratoide Missbildung mit geschwulstartigem Charakter aufgefasst, dessen organoider, nämlich hirnartiger Aufbau genetisch hinreichend erklärt ist.

In der gesamten Literatur fanden wir nur einen Fall, der dem unsrigen ganz entspricht und von *Josselin de Jong* als „Cerebroma colli cysticum" beschrieben wurde.

Literaturverzeichnis.

Albrecht und *Ahlfeldt:* Verh. dtsch. path. Ges. Ref. Askanazy **1907**. — *Askanazy:* Verh. dtsch. path. Ges. **1907**; **1914**. — *Benecke:* Beitr. path. Anat. **30**. — *Borst:* Lehre von den Geschwülsten. — *Budde:* Beitr. path. Anat. **68**; **75**. — *Auster:* Frankf. Z. Path. **33**, 125. — *Driesch:* Zitiert nach Askanazy. — *Ehlert:* Beitr. path. Anat. **57** (1913). — *Ernst, P.:* Beitr. path. Anat. **25**, 482. — *Feller* und *H. Sternberg:* Virchows Arch. **272**; **280**. — *Fischer, B.:* Münch. med. Wschr. **33** (1905). — *Fischer-Wasels, B.:* In Bethe-v. Bergmanns Handb. d. pathol. Physiol. Bd. XIV. — *Fritzsche:* Arch. klin. Chir. **114**. — *Gagel, O.:* In Foerster u. Bumbke. Handb. d. Neurol. u. Psychiatrie. — *Geschickter:* Amer. J. Cancer **25**, 2 (1935). —*Geymüller:* Zitiert nach H. Sternberg. — *Gruber:* Virchows Arch. **247**, 401. — Z. Anat. **80** (1926). — *Hanafusa:* Trans. jap. path. Soc. **25**, 573 (1935). — *v. Hansemann:* Zitiert nach Fischer-Wasels. — *Heijl:* Virchows Arch. **229**, 3. — *Herb:* Amer. J. med. Sci. **1906**. — *Hihny:* Beitr. Anat. u. Physiol. **1831**. — *Hoerdemann:* Frankf. Z. Path. **32**. — *Hörnicke:* Frankf. Z. Path. **27**. — *Hook:* Frankf. Z. Path. **7**. — *Hunziker:* Beitr. Geburtsh. **13** (1908). — *De Josselin de Jong:* Beitr. path. Anat. **71**. — *Jakoby:* Virchows Arch. **147** (1897). — *Körner:* Zbl. Path. **32**, 483. — *Landau:* Frankf. Z. Path. **11** (1912). — *Lewis:* Arch. Surg. **28**, 1 (1934). — *Luksch:* Z. Heilk. **25** (1904). — *Marchand-Bonnet:* Entwicklungsgeschichte. — *Meyer, R.:* Charité-Annalen **34**, 79. — *Muscatella:* Arch. klin. Chir. **47** (1894). — *Mussgnug:* Frankf. Z. Path. **42**. — *Naegeli:* Bruns' Beitr. **110**, 672. — *Poult:* Virchows Arch. **181** (1905). — *Pupovac:* Arch. klin. Chir. **53**. — *v. Rey:* Ein Teratom der Schilddrüse. Inaug.-Diss. Bonn 1917. — *Risel:* Verb. dtsch. path. Ges. **1912**. — *Russel* und *Kennedy:* J. Obstetr. **23** (1913). — *Saphir:* Amer. J. Path. **5**, 3 (1929). — *Saxer:* Zitiert nach Askanazy. — *Schwalbe:* Morph. der Missbildungen. — *Sternberg, H.:* Wien. med. Wschr. **1929**. — *Sjövall:* Frankf. Z. Path. **7** (1911). — *Spanner:* Z. Anat. **85** (1928). — *Swoboda:* Wien. klin. Wschr. **1896**. — *Wilms:* Mischgeschwülste. Leipzig 1899. — *Winternitz* und *Plesch:* Jb. Kinderheilk. **1905**. — *Zahn:* Dtsch. Z. Chir. **23**. — *Zingerle:* Arch. Entw. mechan. **14**.

Printed in Germany

Lebenslauf.

Am 16. 10. 1912 wurde ich als erster Sohn des Lehrers Fritz Staufenberg und seiner Ehefrau Mathilde, geb. Blum, zu Frankfurt / Main geboren.

Nach 12-jährigem Schulbesuch legte ich die Reifeprüfung an der Sachsenhäuser Oberrealschule zu Frankfurt / Main ab. Anschließend, Ostern 1931, begann ich das Studium der Medizin an der Universität Frankfurt / Main. Das Sommersemester 1932 absolvierte ich in Wien. Im Herbst 1933 bestand ich die ärztliche Vorprüfung mit „gut". Nach 6 weiteren Semestern, von denen ich das Sommersemester 1934 in Königsberg immatrikuliert war, bestand ich am 9. 11. 1936 das medizinische Staatsexamen mit „gut".

Seit dem 1. 4. 1933 gehöre ich der NSDAP und der SA an.

Meine Medizinalpraktikantenzeit verbrachte ich auf den inneren Abteilungen des St Markuskrankenhauses zu Frankfurt / Main und des Horst-Wessel-Krankenhauses zu Berlin. Drei weitere Monate war ich auf der geburtshilflichen Abteilung des Hospitals zum heiligen Geist zu Frankfurt / Main tätig. Daran anschließend machte ich verschiedene Stadt- und Landvertretungen und wurde Volontärarzt in der Universitätsnervenklinik zu Frankfurt / Main. Zur Zeit bin ich als Assistent und Vertreter bei einem Berliner Facharzt für innere Medizin tätig.

Am Schlusse meiner Dissertationsarbeit möchte ich Herrn Prof. B. Fischer-Wasels (Frankfurt / Main) für die Überlassung dieser Arbeit, wie für die bereitwillige Unterstützung und Durchsicht der histologischen Präparate meinen besonderen Dank sagen.

Herrn Prof. Haas (Offenbach / Main) danke ich für die Überlassung des Operationsberichtes und der klinischen Daten.